Gerardi AA. AJRPT. 2025;7(1):p38-44
http://www.ajrpt.com
DOI: https://doi.org/10.58172/ajrpt.v7i1.355

AJRPT
ARGENTINIAN JOURNAL OF RESPIRATORY AND PHYSICAL THERAPY

REPORTE DE CASO

Proceso de decanulación en un niño postrasplante cardíaco: reporte de un caso

[Decannulation process in a post-heart transplant child: a case report]

Agostina Ayelén Gerardi[1*], Emilia Gerónimo[1]

Resumen

Introducción: En pediatría, existen protocolos que cuentan con diversas estrategias específicas para la decanulación, implementados por cada institución, como la reducción del calibre, la oclusión de la cánula y la exploración de la vía aérea. Sin embargo, hasta la actualidad, no se dispone de un protocolo de decanulación que describa cómo realizar este procedimiento. El objetivo de este reporte fue describir el proceso de decanulación en un niño postrasplante cardíaco en una sala de cuidados intermedios de un hospital pediátrico público.

Presentación del caso: Paciente de 13 años, sin antecedentes de patologías previas, ingresó desde la unidad de cuidados intensivos pediátrica a la sala de cuidados intermedios, con traqueostomía, luego de haber requerido un trasplante cardíaco de urgencia. Se realizó el proceso de decanulación mediante diversas estrategias, como la oclusión de la cánula, la reducción del calibre y la implementación de ejercicios de fuerza muscular respiratoria y global, ya que el paciente presentaba debilidad adquirida en la unidad de cuidados intensivos.

Conclusión: Se describió el proceso de decanulación en un niño postrasplante cardíaco, el cual resultó favorable. Es uno de los primeros casos en los que se reportan ejercicios de fuerza muscular respiratoria y global dentro de un proceso de decanulación.

Palabras clave: pediatría, trasplante cardíaco, traqueostomía, rehabilitación, terapia respiratoria, ejercicios terapéuticos.

* **Correspondencia:** agosgerar13@gmail.com

[1] Hospital Juan P. Garrahan, CABA, Argentina.

Abstract

Introduction: In pediatrics, there are protocols with various specific strategies for decannulation, implemented by each institution, such as tube downsizing, cannula occlusion, and airway exploration. However, to date, no decannulation protocol details how to perform this procedure. The objective of this report was to describe the decannulation process in a post-heart transplant child in an intermediate care unit of a public pediatric hospital.

Case presentation: A 13-year-old patient, with no history of prior pathologies, was admitted from the pediatric intensive care unit to the intermediate care unit, with a tracheostomy, after undergoing an emergency heart transplant. The decannulation process was performed through various strategies, such as cannula occlusion, tube downsizing, and the implementation of respiratory and global muscle-strengthening exercises, as the patient had intensive care unit-acquired weakness.

Conclusion: The decannulation process in a post-heart transplant child was described, resulting in a favorable outcome. This is one of the first cases to report the use of respiratory and global muscle-strengthening exercises as part of a decannulation process.

Keywords: pediatrics, cardiac transplantation, tracheostomy, rehabilitation, respiratory therapy, exercise therapy.

Introducción

La traqueostomía (TQT) consiste en la apertura de un ostoma en la tráquea para establecer una vía aérea artificial que asegure la ventilación del paciente.[1] Las indicaciones para su requerimiento son ventilación prolongada, obstrucción de la vía aérea y mal manejo de secreciones, entre otras.[2,3] Los niños pueden requerir la utilización de una cánula de TQT de forma temporaria o definitiva, según el diagnóstico de base y el pronóstico clínico.[4] La TQT puede presentar varias complicaciones, como granuloma, sangrado, infección del ostoma, obstrucción de la cánula, decanulación accidental e incluso la muerte.[3,4,5] Además, requiere de cuidados especiales, lo que puede impactar negativamente en la calidad de vida del paciente y de su familia, así como en la carga socioeconómica para ellos y en el sistema de atención médica.[6] Por tal motivo, es importante evaluar la posibilidad de una decanulación, teniendo en cuenta la estabilidad clínica del paciente.[3]

El proceso de decanulación consiste en la evaluación de diferentes aspectos relacionados con la vía aérea superior, que conlleva el retiro definitivo de una cánula de TQT, considerando si el motivo por el cual fue indicado dicho procedimiento fue resuelto.[4,5,6,7] Existen protocolos con diferentes estrategias para la decanulación, implementados por cada institución, que contemplan diferentes funciones para evaluar, como deglución, capacidad tusígena, fuerza de los músculos respiratorios y cantidad de secreciones.[7,8] Otros protocolos utilizan como estrategia la reducción progresiva del tamaño de la cánula, la oclusión del ostoma, el estudio de una polisomnografía (PSG) y el análisis de las vías respiratorias.[2] En pediatría, aún no existen guías de recomendación o protocolos sobre decanulación que estén universalmente aceptados y describan cómo realizar este procedimiento.[9,10] Nuestra institución no cuenta con protocolos establecidos, y las estrategias que se implementan se basan en las características y necesidades del paciente.

Por tal motivo, el objetivo de este reporte fue describir el proceso de decanulación en un niño postrasplante cardíaco en una sala de cuidados intermedios de un hospital pediátrico público.

Presentación del caso

Paciente de 13 años, sin antecedentes de patologías previas, ingresó desde la unidad de cuidados intensivos pediátrica (UCIP) a la sala de cuidados intermedios con diagnóstico de miocarditis aguda. En septiembre de 2023, el niño fue derivado de otro hospital a la UCIP con oxigenación de membrana extracorpórea arteriovenoso (ECMO A-V, por sus siglas en inglés) y sospecha de miocarditis. Por la gravedad del caso, ingresó inmediatamente en lista de emergencia para recibir un trasplante cardíaco, el cual se realizó 10 días posteriores al ingreso. Pasados 23 días, logró desvincularse de la ECMO A-V, continuó con asistencia respiratoria mecánica (ARM) convencional y se le realizó la TQT por ARM prolongada, con la colocación de una cánula n.° 6 sin balón. Posteriormente, se inició la desvinculación, y el paciente logró tolerar 24 horas en

aire ambiente.[11] El equipo médico realizó una interconsulta con dos especialidades: fonoaudiología, que evaluó la deglución por medio de la prueba del tinte azul de Evans modificada, contemplando que solo es útil como herramienta clínica[12], y endoscopia respiratoria para exploración de su vía aérea. Ambas pruebas resultaron sin alteraciones, por lo cual se comenzó con el proceso de decanulación.

Evaluación kinésica respiratoria en UCIP

Se inició la evaluación de la presión traqueal inspiratoria (PTI) y la presión traqueal espiratoria (PTE), cuyos valores se encontraron dentro del rango normal: PTI de -2 cmH_20 y PTE de 10 cmH_20 (rango normal: PTE menor a 10 cmH_20 y PTI menor a -3 cmH_20).[13] Esta evaluación se realizó con un manovacuómetro conectado al puerto de oxígeno de la válvula fonatoria. Se evaluó la tolerancia de la válvula fonatoria según la clínica del paciente durante 24 horas, con un resultado positivo. Se progresó en la oclusión de la cánula y se aumentaron las horas de uso por día hasta alcanzar una tolerancia de 24 horas en un período de 4 días desde el inicio del proceso de decanulación. La oclusión de la cánula se realizó progresivamente, ya que la falta de tolerancia se asociaba con fatiga referida por el paciente. Luego, se realizó la reducción de calibre a n.° 5 sin balón. Si bien las estrategias implementadas en el paciente respondieron favorablemente, se consideraron la debilidad adquirida en la unidad de cuidados intensivos (DAUCI) y sus antecedentes; por lo tanto, se decidió encontrar el momento más oportuno para la decanulación, desde el punto de vista de la fuerza muscular respiratoria y global. El paciente fue trasladado desde la UCIP a la sala de cuidados intermedios para la recuperación nutricional y la continuidad del plan de decanulación.

Evaluación kinésica respiratoria en sala de cuidados intermedios

Se realizaron evaluaciones de fuerza muscular respiratoria y global al ingreso (día 1), a los 7 días y a los 14 días. Se utilizó la escala del Consejo de Investigación Médica (MRC, por sus siglas en inglés) para medir la fuerza muscular global[14], y los parámetros de presión inspiratoria máxima (Pimáx), presión espiratoria máxima (Pemáx) y pico flujo tosido (PFT) para la fuerza respiratoria[15]. Se utilizó una máscara facial oronasal, un dispositivo manómetro que contenía una pieza en T con válvula unidireccional y un medidor de pico flujo. Las pruebas se realizaron con la cánula ocluida. Los resultados se muestran en la Tabla 1.

Pasada la última evaluación, se realizó la decanulación del paciente, quien quedó en observación por 48 horas antes de ser dado de alta hospitalaria. En la Figura 1, se presenta una línea de tiempo que resume la evolución del paciente.

Considerando los valores de la evaluación muscular global y respiratoria, se aplicó terapia de higiene bronquial utilizando hiperinsuflaciones con ambú en conjunto con la asistencia manual.[16] Se implementó un plan de ejercicios respiratorios, en el cual se utilizó el dispositivo *Threshold* para el entrenamiento de los músculos inspiratorios y espiratorios[15]. Se comenzó con una resistencia de 5 cmH_2O y se aumentó de acuerdo con los resultados de las evaluaciones del paciente, hasta alcanzar los 15 cmH_2O. Se realizó un entrenamiento por tiempo en el que el paciente debía inspirar y espirar durante 30 segundos, seguido de 30 segundos de descanso, durante 10 minutos. Se entrenaba un ciclo a la vez, primero con la inspiración y luego con la espiración. Realizaba dos estímulos por día. Se controló el esfuerzo del paciente mediante la escala de Borg. El objetivo era mantenerse dentro de los valores entre 11 y 14.[17] Por último, se implementó un plan de ejercicios motores de movilizaciones activas y activo-asistidas contra la gravedad de miembros superiores e inferiores, cambios de posiciones, sedestación al borde de la cama y bipedestación con asistencia. En la Figura 2, se resumen los pasos llevados a cabo durante el proceso de decanulación.

Todos los datos fueron tratados con la máxima confidencialidad, según la Ley Nacional 25 326 de Protección de Datos Personales. El estudio fue aprobado por el Comité de Ética e Investigación del Hospital Garrahan el 29 de octubre de 2024.

Discusión

El objetivo de este reporte fue describir el proceso de decanulación en un niño postrasplante cardíaco en una sala de cuidados intermedios.

Tabla 1. Resultados

Período	Día 1	Día 7	Día 14
Pimáx	-30 cmH_20	-37 cmH_20	-40 cmH_20
Pemáx	28 cmH_20	35 cmH_20	37 cmH_20
PFT	160 l/min	170 l/min	250 l/min
MRC	26	33	35

Pimáx: presión inspiratoria máxima; **Pemáx:** presión espiratoria máxima; **PFT:** pico flujo tosido; **MRC:** siglas en inglés de Consejo de Investigación Médica.

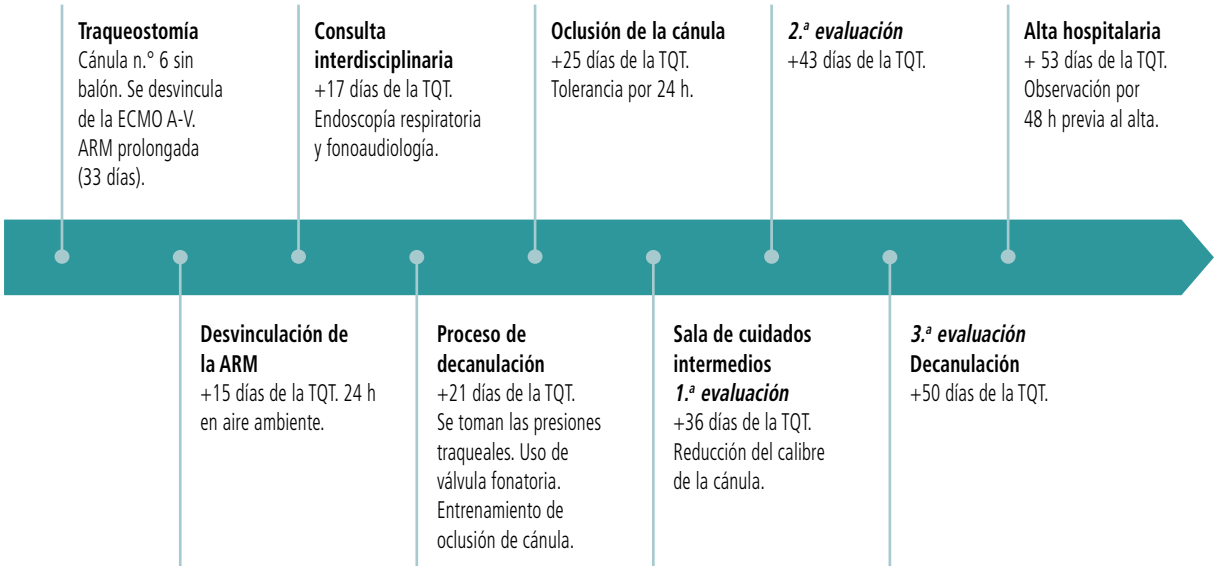

Figura 1. Línea de tiempo. La figura muestra la evolución desde el ingreso hasta el egreso hospitalario.

TQT: traqueostomía; **ECMO A-V:** oxigenación por membrana extracorpórea arteriovenoso; **ARM:** asistencia respiratoria mecánica.

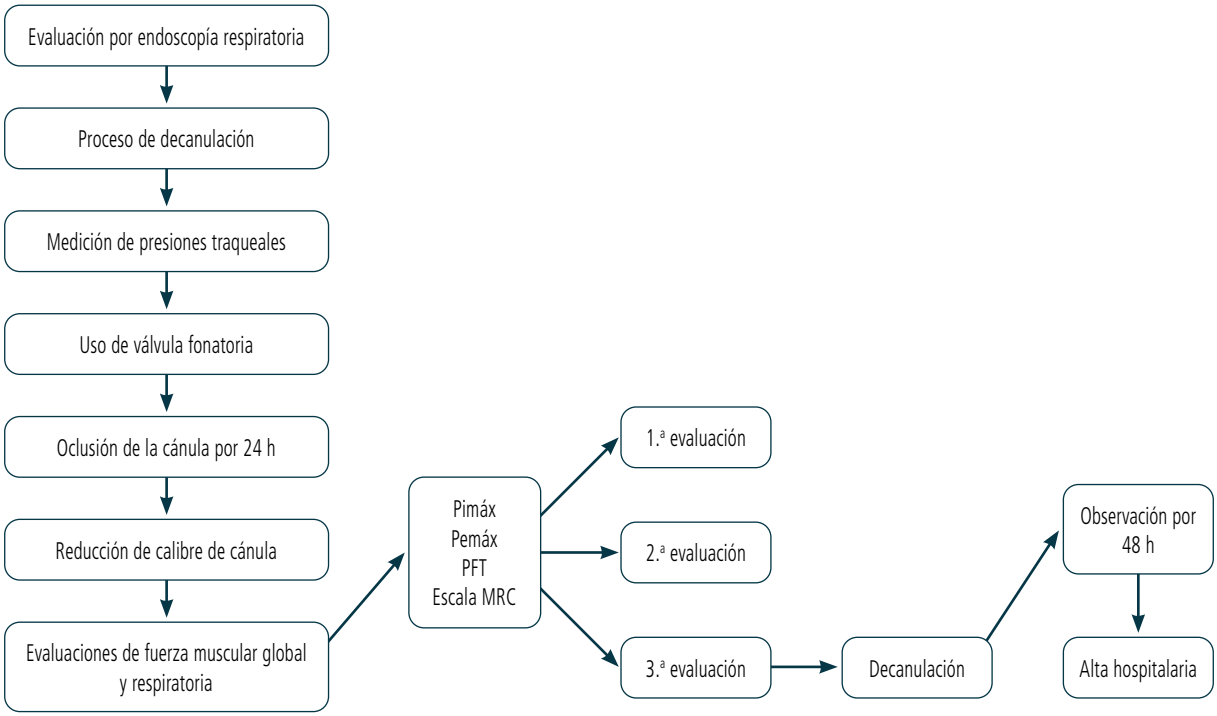

Figura 2. Flujograma. Proceso de decanulación.

PiMáx: presión inspiratoria máxima; **PeMáx:** presión espiratoria máxima; **PFT:** pico flujo tosido **MRC:** siglas en inglés de Consejo de Investigación Médica.

En cuanto al tiempo del proceso de decanulación, en nuestro reporte fue de treinta días, comparado con otros protocolos en los que se reportan tiempos variables, que van de uno a veintidós días.[7,9,10] El tiempo de duración en nuestro reporte fue más prologando, ya que se implementó un plan de ejercicios dentro del proceso de decanulación.

En cuanto al orden de las estrategias utilizadas, la Academia Internacional Americana de Otorrinolaringología, Cabeza y Cuello (AAO-HNS, por sus siglas en inglés) brinda algunas recomendaciones, pero no especifica el orden para implementarlas.[18] En nuestro reporte, el orden de las estrategias se adaptó a las necesidades del paciente, así como la implementación del plan de ejercicios de fuerza muscular respiratoria y global.

Una de las recomendaciones de la AAO-HNS es la oclusión de la cánula a partir de los dos años debido al riesgo de taponamiento en pacientes más pequeños.[18] En el estudio de Seligman et al., se plantea el uso de cánulas fenestradas para evitar el taponamiento en estos pacientes;[9] sin embargo, esto podría aumentar el riesgo de lesión de la vía aérea. En nuestro reporte, se implementó la oclusión de la cánula, seguida de la reducción del calibre a un valor inferior del que tenía para aumentar el flujo de aire pericánula.

La exploración de la vía aérea previa a la decanulación está descripta en muchos protocolos de diferentes instituciones[7,8], con tasas de éxito de decanulación muy altas. En el estudio de Prickett et al., se reporta una tasa de falla de decanulación del 9 %, asociada con la presentación de sintomatología (aumento del trabajo respiratorio, estridor y/o tos) y la cánula ocluida.[19] En nuestro reporte, se midieron las presiones traqueales como estrategia para poder evaluar la presencia de resistencia en la vía aérea, lo que podría condicionar la tolerancia de la válvula fonatoria o la oclusión de la cánula. De acuerdo con el estudio de Cámpora y Falduti, si las presiones traqueales estaban elevadas y no disminuían con la reducción del diámetro, se recomendaba la evaluación endoscópica, debido a la sospecha de un aumento de la resistencia en la vía aérea por alguna obstrucción.[13] De esta manera, la evaluación endoscópica en nuestro reporte podría no tener tanto sustento, ya que el paciente no presentó sintomatología durante el uso de la válvula fonatoria ni al ocluir la cánula. La clínica del paciente podría determinar el requerimiento o el no requerimiento de una exploración de la vía aérea, considerando sus antecedentes.

Dentro de las recomendaciones que realizó la AAO-HNS en 2013, se mencionaron la broncoscopia y algún estudio del sueño.[18] En nuestro reporte, no se realizó ningún estudio del sueño, ya que, en el proceso de decanulación, se consideró la clínica del paciente y se determinó que no presentaba criterio para realizar tal procedimiento. En el estudio de Quinlan et al., se analizó la eficacia de la PSG previa a la decanulación en niños con enfermedad pulmonar crónica versus pacientes sin PSG.[5] En este último grupo, de 79 pacientes, solo 4 fallaron, lo que sugiere que la PSG no es indispensable para el proceso de decanulación, dado que se trata de un recurso costoso y no disponible en muchas instituciones.

Existen diversos trabajos que analizaron los predictores de falla en la decanulación. En el estudio de Lind et al., se evaluó el impacto funcional como medida de probabilidad de falla en la decanulación y se concluyó que el paciente con mayores comorbilidades tenía más probabilidades de falla.[20] En concordancia con nuestro reporte, el paciente tenía poca funcionalidad debido a que presentaba DAUCI y otras comorbilidades[14], lo que se podría asociar con probabilidades de falla de decanulación. Consideramos que los ejercicios de fuerza muscular respiratoria y global fueron de mucha importancia, ya que, teniendo en cuenta dicha debilidad, el paciente fue mejorando en el tiempo, lo cual determinó el momento óptimo para la decanulación.

En el estudio de Cortés et al., se excluyeron los pacientes con disfagia grave, quienes tuvieron que realizar terapia fonoaudiológica y kinesiológica previo al ingreso al protocolo.[7] Esto diferencia nuestro protocolo, que contempló las necesidades del paciente.

Este estudio presenta ciertas limitaciones. El paciente tenía una cánula sin balón, por lo cual podría haber presentado fugas pericánula durante las evaluaciones. La primera evaluación se tuvo que realizar en diferentes momentos del día, ya que el paciente refería fatiga, lo que podría haber afectado la precisión de los valores. Si bien la implementación de los ejercicios fue favorable, no se siguió ningún protocolo preestablecido.

Sin embargo, es uno de los primeros estudios en los que se reportan ejercicios de fuerza muscular respiratoria y global dentro del proceso de decanulación, lo cual resulta de suma importancia para los pacientes que presentan DAUCI. Se requieren futuros estudios con muestras más representativas para poder determinar la efectividad del proceso de decanulación descripto en nuestro caso.

Conclusión

En este reporte, se describió el proceso de decanulación en un niño postrasplante cardíaco, el cual resultó favorable. Se implementaron estrategias, como el uso de la válvula fonatoria, las mediciones de las presiones traqueales, la oclusión de la cánula, la reducción del calibre y la implementación de evaluaciones y ejercicios de fuerza muscular global y respiratoria, dentro del proceso de decanulación, considerando la DAUCI del paciente.

Fuente de financiamiento
Sin financiamiento.

Conflicto de intereses
Las autoras declaran no tener ningún conflicto de intereses.

Contribuciones de las autoras
Conceptualización, curación de datos: AAG, EG; investigación, metodología, administración del proyecto: AAG; recursos, software: AAG, EG; supervisión: AAG; visualización: AAG; redacción – borrador original: AAG, EG; redacción – revisión y edición: AAG, EG.

Recibido: 6 de noviembre de 2024. **Aceptado:** 27 de enero de 2025.

Editor responsable
Juan Pablo Ford.

Referencias

1. Bosso M, Lovazzano P, Plotnikow GA, Setten M. Cánulas de traqueostomía para adultos, selección y cuidados: revisión bibliográfica. Rev Arg de Ter Int. 2014;31(1).
2. Kolb CM, Halbert K, Xiao W, Strang AR, Briddell JW. Comparing decannulation failures and successes in pediatric tracheostomy: An 18-year experience. Pediatr Pulmonol. 2021 Aug;56(8):2761–8. doi: 10.1002/ppul.25170
3. Cuestas G, Rodríguez V, Bellia Munzón P, Bellia Munzón G. [Tracheal decannulation in pediatrics: When and how?]. Arch Argent Pediatr. 2021 Aug;119(4):279–84. doi: 10.5546/aap.2021.279
4. Urrestarazu P, Varón J, Rodríguez A, Ton V, Vila F, Cipriani S, et al. Consenso sobre el cuidado del niño con traqueostomía. Arch Argent Pediatr. 2016 Feb;114(1):89–95. doi: 10.5546/aap.2016.89
5. Quinlan C, Piccione J, Kim JY, Beck SE, Brooks L, Chandy-Patel R, et al. The role of polysomnography in tracheostomy decannulation of children with bronchopulmonary dysplasia. Pediatr Pulmonol. 2019 Nov;54(11):1676–83. doi:10.1002/ppul.24474
6. Seligman KL, Liming BJ, Smith RJH. Pediatric Tracheostomy Decannulation: 11-Year Experience. Otolaryngol Head Neck Surg. 2019 Sep;161(3):499–506. doi: 10.1177/0194599819842164
7. Cortés C, Gálvez MJ, Moya F, Perrot D. Evaluación del proceso de decanulación en pacientes traqueostomizados en el Hospital Carlos van Buren. Una cohorte retrospectiva. Rev. Otorrinolaringol. Cir. Cabeza Cuello. 2018;78(3):251-8. doi: 10.4067/s0717-75262018000300251
8. Scrigna M, Plotnikow G, Feld V, Villalba D, Quiroga C, Leiva V, et al. Decanulación después de la estadía en UCI: Análisis de 181 pacientes traqueotomizados. Revista americana de medicina respiratoria. 2013;13(2):58–63.
9. Verma R, Mocanu C, Shi J, Miller MR, Chiang J, Wolter NE, et al. Decannulation following tracheostomy in children: A systematic review of decannulation protocols. Pediatr Pulmonol. 2021 Aug;56(8):2426–43. doi: 10.1002/ppul.25503
10. Beaton F, Baird TA, Clement WA, Kubba H. Tracheostomy decannulation at the Royal Hospital for Sick Children in Glasgow: Predictors of success and failure. Int J Pediatr Otorhinolaryngol. 2016 Nov;90:204–9. doi: 10.1016/j.ijporl.2016.07.013
11. Béduneau G, Pham T, Schortgen F, Piquilloud L, Zogheib E, Jonas M, et al; WIND (Weaning according to a New Definition) Study Group and the REVA (Réseau Européen de Recherche en Ventilation Artificielle) Network ‡. Epidemiology of Weaning Outcome according to a New Definition. The WIND Study. Am J Respir Crit Care Med. 2017 Mar 15;195(6):772-783. doi: 10.1164/rccm.201602-0320OC
12. Streppel M, Veder LL, Pullens B, Joosten KFM. Swallowing problems in children with a tracheostomy tube. Int J Pediatr Otorhinolaryngol. 2019 Sep;124:30-33. doi: 10.1016/j.ijporl.2019.05.003
13. Cámpora H, Falduti A. Planificación de la rehabilitación de la vía aérea superior y la función de la deglución en el paciente con cánula de traqueostomía. Rev Am Med Respir. 2020;20(2):171–180.
14. Diaz Ballve LP, Dargains N, Urrutia Inchaustegui JG, Bratos A, Milagros Percaz M de L, Bueno Ardariz C, et al. Weakness acquired in the intensive care unit. Incidence, risk factors and their association with inspiratory weakness. Observational cohort study. Rev Bras Ter Intensiva. 2017 Dec 7;29(4):466–75. doi: 10.5935/0103-507X.20170063
15. Rodríguez-Núñez I, Navarro X, Gatica D, Manterola C. Effect of abdominal muscle training on respiratory muscle strength and forced expiratory flows in sedentary, healthy adolescents. Arch Argent Pediatr. 2016 Oct 1;114(5):434–40. doi: 10.5546/aap.2016.eng.434
16. Bach JR, Saporito LR. Criteria for extubation and tracheostomy tube removal for patients with ventilatory failure. A different approach to weaning. Chest. 1996 Dec;110(6):1566-71. doi: 10.1378/chest.110.6.1566
17. Scherr J, Wolfarth B, Christle JW, Pressler A, Wagenpfeil S, Halle M. Associations between Borg's rating of perceived exertion and physiological measures of exercise intensity. Eur J Appl Physiol. 2013 Jan;113(1):147–55. doi: 10.1007/s00421-012-2421-x

18. Mitchell RB, Hussey HM, Setzen G, Jacobs IN, Nussenbaum B, Dawson C, et al. Clinical consensus statement: tracheostomy care. Otolaryngol Head Neck Surg. 2013 Jan;148(1):6–20. doi: 10.1177/0194599812460376
19. Prickett KK, Sobol SE. Inpatient observation for elective decannulation of pediatric patients with tracheostomy. JAMA Otolaryngol Head Neck Surg. 2015 Feb;141(2):120-5. doi: 10.1001/jamaoto.2014.3013
20. Lind M, Lopez JJ, Merrill T, Cooper J, Jatana KR, Justice L, Splaingard M. Impact of functional status and medical comorbidities on tracheostomy decannulation in pediatric patients. J Pediatr Rehabil Med. 2017 May 16;10(2):89-94. doi: 10.3233/PRM-170437

Argentinian Journal of Respiratory and Physical Therapy by AJRPT is licensed under a **Creative Commons Reconocimiento-CompartirIgual 4.0 Internacional License**. Creado a partir de la obra en **www.ajrpt.com**. Puede hallar permisos más allá de los concedidos con esta licencia en **www.ajrpt.com**

Citar este artículo como: Gerardi AA, Gerónimo E. **Proceso de decanulación en un niño postrasplante cardíaco: reporte de un caso.** AJRPT. 2025;7(1):38-44. doi: 10.58172/ajrpt.v7i1.355

Participe en nuestra revista

@ajrpther

Lo invitamos a visitar e interactuar a través de la página
www.ajrpt.com

Envíenos sus manuscritos